

第七章 口腔颌面部创伤

Oral and Maxillofacial Trauma

第一节 口腔颌面部创伤的特点和治疗原则

Characteristics and Treatment Principles of Oral and Maxillofacial Trauma

一、口腔颌面部创伤的特点

1. 和平时期，口腔颌面部创伤以交通事故伤最为多见。其伤情特点是：伤势重、骨折多发、常合并颅脑和四肢损伤。
2. 口腔颌面部血运丰富，伤后出血较多，容易在口底、咽旁、颌下及颈部形成血肿，压迫气管或咽腔，造成呼吸困难。
3. 口腔颌面部血运好，组织再生和抗感染能力较强，伤口容易愈合，清创处理时可最大限度地保留组织。
4. 牙齿及𬌗（occlusion）关系是口腔特有的解剖结构，牙齿的存在可能会增加感染，𬌗关系紊乱会加大骨折治疗的复杂程度。但牙齿和牙列又可为骨折复位固定提供便利条件。在治疗颌骨骨折的过程中，应尽量保存牙齿，完善恢复咬合。
5. 口腔颌面部窦腔多，口腔、鼻腔、咽腔和鼻窦内存有大量细菌，骨与软组织损伤多与窦腔相通，使伤口处于持续污染状态，如不及时处理，很容易继发伤口感染。
6. 口腔颌面部上邻颅脑、眼眶、耳鼻，下接咽喉、呼吸道、消化道、颈椎。这些部位与器官的并发损伤可能危及生命或造成严重的功能障碍，在创伤急救和治疗过程中，应予高度重视，通过及时会诊予以妥善处理。
7. 面部有涎腺和面神经，腮腺或其导管损伤，可以形成涎瘘；面神经损伤，可以导致面瘫。在软组织清创术中，应及时发现，争取早期处理，尽量保留功能。
8. 口腔颌面部创伤常造成面容破损和畸形，影响美观。清创时应按成形外科原则处理，严格对位标志结构。

二、口腔颌面部创伤的治疗原则

颌面部创伤主要造成面部结构破坏和生理功能丧失，一些重症损伤可能危及生命，其诊断与治疗大致可分为四个阶段：

第一阶段是急救，首先通过对伤员呼吸、脉搏、血压、瞳孔和意识的检查，判断有无危及生命的紧急情况 and 体征，及时发现并积极处理呼吸困难、大出血、休克和重要脏器损伤，最大限度地降低伤员死亡率。

第二阶段是颌面创伤的早期处理，重点是抗感染，实施软组织伤清创处理，对骨折进行早期制动，这直接关系到第三阶段的治疗效果，正确的处理可以有效地防止伤后畸形和功能障碍。

第三阶段是骨折的治疗，包括骨折诊断、复位、固定和康复性治疗。准确复位是恢复颌面骨功能与形态的基础，正确固定是保证复位效果的手段。现代复位概念采取“功能和形态双项标准”，强调解剖复位（anatomic reduction）。颌骨固定普遍主张坚固固定（rigid fixation），以利于早期功能。

第四阶段是处理并发症，着重于对软组织畸形的整复、骨折错位愈合的矫治，以及对骨髓炎、骨缺损、骨不连接的治疗等。

第二节 口腔颌面部创伤的急救

Emergency Treatment of Oral and Maxillofacial Trauma

口腔颌面创伤病员多以急诊方式就诊，常因合并颅脑或其他部位严重创伤而危及生命或严重致残。医务人员必须克服局部观念，树立全身观念，首先着眼于生命体征和全身情况，及时准确地判断伤情，并实施有效抢救和妥善治疗。

一、呼吸困难和窒息

1. 吸入性梗阻（inhalation obstruction） 多见于儿童和意识丧失的病员，常常导致急性呼吸困难或窒息，吸入物可以是血凝块、碎骨块、脱落的牙齿或其他异物。对此必须做紧急抢救，及时清除梗阻物，并进行有效吸氧，如一时不能清除梗阻物，应立即行环甲膜穿刺或气管切开。

2. 肿胀性梗阻（swelling obstruction） 可能因喉部外伤声门水肿或口底、舌根、咽旁、颈部水肿或血肿所致，临床表现为进行性呼吸困难，根据症状严重程度可选择性地做预防性气管切开。

3. 组织移位性梗阻（tissue displacement obstruction） 临床常见于下颌颏部粉碎性骨折舌后坠，也见于上颌骨骨折软腭下垂。最直接的治疗方法是牵引舌向外，抬高软腭，然后行骨折复位和固定，便可解除呼吸困难。

二、大出血

口腔颌面部严重创伤可导致大出血，如处理不及时，可引起出血性休克。清创术中，也可以发生知名血管再出血，这种情况多见于颈部和颅面深部。动脉损伤一般在受伤时即可发现，少数情况下，由于伤口小，血管局部形成血肿，压迫血管，起到暂时止血的作用，或者由于刺伤，致伤物封闭了血管伤口，清创处理时，盲目清除血凝块或拔除致伤物导致急性大出血。

颈总动脉、颈内动脉破裂，应尽可能行血管吻合或血管移植，颈内动脉缺损严重时，可将颈外动脉上段结扎，下段与颈内动脉上段吻合修补缺损。颈外动脉、甲状腺上、下动脉、颌内动脉均可紧急结扎止血。颈部大静脉损伤，由于静脉壁较薄，并且与周围筋膜粘附，加上胸腔负压，静脉不易塌陷而呈张开状态，因此最危险的并发症是空气栓塞，其次才是出血。紧急处理时，应立即用纱布填塞伤口，杜绝空气进入静脉，进而寻找静脉破裂伤口，有时需用等渗盐水倒入伤口内，防止寻找伤口时空气进入静脉。静脉小裂口可行修补缝合，如裂口较大，不易修补，可直接结扎。如果发生心跳骤停，考虑为气栓所致，应立即行右心室穿刺抽出空气。

三、休克

创伤性大出血和短小时内大量失血可导致病员休克。休克早期，患者表现为烦躁、口渴，呼吸浅快，脉压缩小，皮肤苍白、湿冷。随着休克的加重，病员由兴奋转为抑制，精神萎靡，表情淡漠，意识模糊，直至昏迷。

判断休克的临床指征包括：血压、脉搏、皮肤（颜色、温度、湿度）、尿量、意识和中心静脉压等。对健康成年人而言，失血量在15%~20%以内，血压尚不致发生明显变化，如短小时内失血量超过20%，血压开始下降，收缩压可降至9~12 kPa以下，脉压可缩小到4kPa以下。脉搏是判断休克程度的重要指征，但缺乏特异性，当脉搏超过120次/分时，说明体内血循环量不足。皮肤灌注是判断休克较准确的指征，因为失血的先期代偿是皮肤和肌肉血管收缩，皮肤因此变得苍白湿冷。对于严重创伤的病员，应插入并留置导尿，每15分钟记录尿量一次。作为失血代偿的进一步发展，肝、肾、胃肠道内血管开始收缩，尿量的减少可以直接反映肾血流量减少。正常情况下，最低尿量为每小时0.5 ml/kg。

失血性休克的救治原则是完善止血，消除休克原因，恢复有效血容量，合理使用药物治疗以改善组织灌注，保持呼吸道通畅，保证有效吸氧，防止感染。

第三节 颌面部软组织损伤

Maxillofacial Soft Tissue Injuries

颌面部软组织损伤以机械伤较多见，损伤类型可分为擦伤、切割伤、刺伤、挫伤、挫裂伤、撕脱伤等。挫伤和挫裂伤多因钝器打击所致，常伴有肌肉韧带伤和骨折。撕脱伤多发于头皮、耳颞、面颊区，皮肤撕脱游离，肌肉、骨骼暴露，创缘不规则，疼痛剧烈。

软组织损伤的治疗重在早期处理，以预防感染，促进伤口愈合，恢复结构形态，保存功能。为此必须首先明确开放性伤口的损伤类型、深度，污染或感染程度，判断是否与窦腔穿通，是否存留异物，有无活泼性出血，有无组织缺损等，然后进行清创处理。

一、清创前准备

先用盐水纱布遮盖伤口，再用水洗净伤口周围皮肤，剃去毛发。然后消毒、铺巾，局部麻醉。清理软组织伤口时，如发现活泼性出血点或创面渗血，可采用局部压迫、创口填塞、钳夹、指压等方法止血。

二、伤口清洗

用等渗盐水和1.5%~3.0%的双氧水交替冲洗伤口和创面。应仔细清除伤口内的砂石、泥土等各种异物，特别要认真剔除植入性异物，如煤渣，防止后期残留“纹身”畸形。深部异物，一时难以发现或考虑到异物贴近大血管，盲目探查有危险时，可留待影像学检查后再做处理。头皮下、口底、咽旁是血肿好发部位，也是清理的重点内容。清除血肿时，应完善止血。

三、组织处理

颌面部血运丰富，且有许多标志结构及功能器官，在处理软组织过程中，应采取“尽量

保留原则”。经临床辨认，确已失去活力的组织应当彻底剪除。对于一般创面，可能有污染或表层坏死，用刀刃削刮，厚度不超过1~2mm，造成新鲜创面，即可缝合。对于撕脱、切割等损伤造成组织不完全性游离时，只要蒂部有血运连接，仍应争取保留，小块组织多数可成活，大块组织可能出现远端坏死，待后期处理。眼睑、眉际、鼻翼、唇及外耳等标志部位的损伤，应减少创缘修整，直接对位缝合。软组织损伤同时伴发骨折，如诊断明确，且全身条件允许，可以同期进行复位和固定。

四、缝合

缝合原则的掌握需考虑伤后时间、损伤类型、损伤程度、伤口污染程度、是否感染或有潜在感染，以及清创的彻底性等多种因素。

1. I期缝合 伤后6~12小时以内，进入伤口的细菌处于静止期和环境适应期，尚未大量繁殖，而且多停留在组织表面，通过机械性冲洗和清创后可以彻底清除，所以清创处理后可以做I期缝合。伤后12~24小时，如果伤口无明显污染，损伤程度不重，也可以做I期缝合。24~48小时或更晚一些的伤口，已出现炎症反应，污染时间长，感染机会增多，缝合时要增加缝合间距，并放置引流。

2. 延迟I期缝合 重度软组织损伤，伤后时间较长，局部高度水肿，或伴有组织缺损，创缘张力较大时，可采用定位减张拉拢缝合，并建立引流。如果拉拢缝合仍不能使创缘关闭时，可在术后2~3天内，用高渗盐水和糜蛋白酶湿敷创面，待水肿消退后，进一步抽紧减张缝合丝，做延迟I期缝合。

3. II期缝合 感染伤口和伤后持续数天未处理的伤口，应以控制感染为主，可以简单拉拢缝合伤口，建立充分引流，必要时还需扩大伤口或改道引流，通过换药和使用抗生素控制感染后，做II期缝合。

4. 洞穿性损伤和组织缺损的处理 颊部及颌周洞穿性缺损做缝合处理时，应先关闭粘膜伤口，然后逐层缝合肌肉、皮肤。如果口腔粘膜缺损，但缺损不大，血运良好，可以设计用邻位组织瓣修复。皮肤小范围缺损，如果创面清洁，伤后时间不长，也可以采用局部旋转和滑行皮瓣修复。皮肤缺损较大时，可做植皮消灭创面，待II期整复。

五、特殊结构损伤的处理

1. 舌损伤 (tongue injury) 舌是肌性功能器官，创伤处理时应保持其纵向长度和功能活动度，按舌长轴方向缝合，注意不要将舌与口底及牙龈粘膜缝在一起。舌质较脆，应用大针、粗线缝合，进针和出针点要求距创缘远一些，必要时增加水平褥式缝合，以防伤口裂开。

2. 面神经损伤 (facial nerve injury) 面颊部损伤时，应特别注意有无面神经损伤，如发现主干或分支断裂，在清创同期要尽量找到两个断端，做面神经外膜或束膜吻合。如神经长度损失，强行吻合张力较大时，可切取一段耳大神经或取腓长神经，做移植修复。

3. 腮腺导管损伤 (parotid duct injury) 腮腺导管断裂时，挤压腮腺于伤口处可见清凉涎液流出，而导管正常开口处无分泌。这时需找到并游离导管近心断端，同时用一根硅胶管自导管口穿入，从远心断端穿出，再插入近心断端，支撑导管做端端吻合，留置硅胶管两周。如导管有缺损，不能直接吻合时，或做近心断端改道，或做结扎并加压腮腺使其萎缩，也可以取一段静脉做移植修复导管。

第四节 颌骨骨折

Fractures of Jaw Bones

一、颌骨骨折的临床诊断

(一) 牙槽突骨折 (fracture of alveolar process)

以下颌前部多见，常伴有牙龈撕裂、出血和牙齿损伤。临床检查时，摇动一颗牙，骨折牙槽段上的几颗牙一起移动。如骨折块移位，可出现咬合紊乱。

(二) 下颌骨骨折 (fracture of mandible)

1. 骨折分类 依据骨折发生部位可分为：颏及颏旁骨折、下颌体骨折、下颌角骨折、髁状突骨折、升支及喙突骨折 (Fig. 7-1)；依据骨折性质可分为：青枝骨折、闭合性骨折、开放性骨折、简单骨折、复杂骨折、粉碎性骨折、骨折骨缺损；依据骨折断面形状可分为：有利型骨折和不利型骨折。

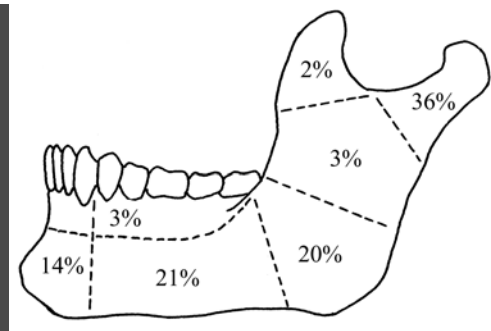


Fig. 7-1 Sites of mandibular fractures

2. 髁状突骨折 (condylar fracture) 一般表现为关节区疼痛、肿胀、张口受限。于耳屏前或外耳道前壁触诊，可发现髁头活动度减弱或消失。

骨折髁状突常因翼外肌牵拉向前内移位，下颌升支受咬肌、翼内肌和颞肌牵拉向上移位，以致单侧骨折时，形成患侧后牙接触，前牙和健侧开𪔗；双侧骨折时，形成后牙接触，前牙开𪔗。影像学检查可拍摄下颌曲面断层片和开口后前位片。

3. 下颌角骨折 (fracture of mandibular angle) 一般表现为下颌角区疼痛、肿胀和严重的张口受限。如果骨折发生移位，挫伤下牙槽神经，可出现下唇麻木。下颌角断裂使下颌骨分成前后两段，当骨折线位于下颌角内或其上方时，因两个骨折段的内外面都有强大的肌肉夹持，很少发生移位；当骨折线位于下颌角前方时，前骨折段受降颌肌群牵拉向下后移位，后骨折段受升颌肌群牵拉向上内移位，下颌向患侧偏斜，并形成错𪔗。这种情况也代表下颌体后磨牙区骨折。

4. 颏及颏旁骨折 (mental and paramental fracture) 骨折位于双侧颏孔间，骨折移位常伴有牙龈撕裂和出血。颏部正中单线骨折，一般不发生移位或出现轻度重叠移位；颏部双线或粉碎骨折，中间骨折段受颏舌肌和颏舌骨肌牵拉，向后下移位，而两旁骨段受下颌舌骨肌和二腹肌前腹牵拉向中线内聚，以致下颌弓缩窄，可能发生舌后坠影响呼吸。颏旁骨折将下颌骨分成前后两段，前段受失衡的降颌肌群和健侧翼外肌牵拉，向下、向后及患侧移位，后段受失衡的升颌肌群牵拉和患侧翼外肌牵拉，主要向上并稍偏对侧移位，以致形成患侧牙偏斜接触，健侧前牙区偏斜开𪔗，这种情况也代表下颌体前磨牙区骨折。

(三) 上颌骨骨折 (fracture of maxilla)

1. 骨折分类 上颌骨骨折可分为三类：低位水平骨折，即 LeFort I 型骨折 (Fig. 7-2)，骨折线经梨状孔下缘、牙槽突基部，绕颧牙槽嵴和上颌结节向后至翼板下 1/3；高位水平骨折，包括 LeFort II 型和 III 型骨折，LeFort II 型骨折的骨折线从鼻根部向两

侧，经泪骨、眶下缘、颧上颌缝，绕上颌骨外侧壁向后至翼板上 2/3；LeFort III 型骨折的骨折线经鼻额缝，横跨眼眶，再经颧额缝向后下至翼板根部，形成颅面分离；矢状骨折，上颌骨垂直断裂，骨折线位于正中或正中旁，垂直或斜行向上，将上颌骨分裂为两半。

2. 低位水平骨折 多由前部外力所致，骨折块因致伤力、骨重力及翼肌牵拉向下后移位，面中 1/3 变长，前颌塌陷，并出现前牙开𪔗，后牙早接触。口腔检查很容易发现上颌骨异常动度，鼻腔检查可见鼻出血和鼻中隔撕脱。如果骨折发生在一侧或区段，骨折线纵裂牙槽突，可发现牙龈撕裂和区段骨折块活动。骨折块向下移位，可形成患侧牙接触，健侧牙开𪔗。

3. 高位水平骨折 常波及鼻、眶、颧、额等周围结构，临床需通过 CT 检查方可明确骨折及移位情况。高位骨折移位主要因外力所致，多呈嵌顿性，骨异常动度不明显。骨折向后移位，可造成面中部塌陷，形成“盘形脸”；向一侧移位，可造成严重的颜面扭曲畸形；连带牙槽突移位可导致错𪔗。此外，高位骨折还表现有眶下区及上唇麻木、眶周瘀斑、复视、眼球下陷，以及鼻出血和脑脊液鼻漏。

4. 矢状骨折 常发生在中线旁 1cm 范围内，骨折分裂上颌骨腭板和腭骨水平板，形成创伤性腭裂，并伴有鼻中隔和鼻旁窦损伤。骨折线侧向上行，断裂梨状孔或上颌骨额突、鼻骨至眼眶，可引起各种眼科症状。骨折线垂直上行至颅底，可引起脑脊液鼻漏和嗅觉障碍。

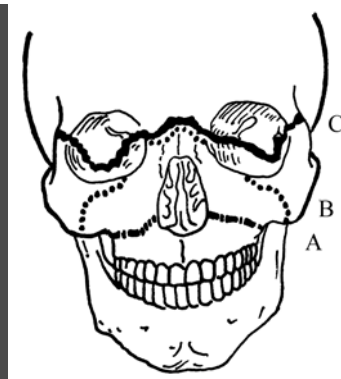


Fig. 7-2 Sites of maxillary fractures
A. Horizontal fracture (LeFort I fracture)
B. Pyramidal fracture (LeFort II fracture)
C. Transverse fracture (LeFort III fracture)

二、颌骨骨折的治疗

(一) 牙槽突骨折

局麻下，手法复位骨折块，同时复位移位和脱位的牙齿。骨折线两侧均有牙齿时，可以采用单颌牙弓夹板固定，要求每侧至少有两颗牙齿做固位牙，固定时间一般为 6~8 周。如果骨折块上或骨折线两侧没有牙齿，可以用微型接骨板固定。

(二) 髁状突骨折

髁状突具有很强的塑形和改建能力，临床约 80%~85% 经保守治疗和功能改建均可获得满意的疗效。对于成人髁颈和髁颈下骨折，骨折块脱位或内弯移位角度大于 37°，升支垂直高度降低超过 4mm 时，应采取手术治疗。陈旧性骨折继发关节疼痛、张口受限，𪔗关系紊乱，经保守治疗无效时，也应采取手术治疗。

髁状突骨折𪔗关系正常者，只需头帽颞兜制动 1~2 周，随即开始功能运动。如骨折移位造成错𪔗，则需做颌间牵引和固定。牵引时在牙齿早接触区放置 2~3mm 厚的𪔗垫，然后牵引开𪔗区使骨折复位，然后持续固定 2~3 周，再开始张口训练，并配合理疗。

手术治疗需做解剖复位和坚固内固定。坚固内固定主要有两种方法，一种是拉力螺钉固定，另一种是小型接骨板固定。手术时间一般选择在伤后 12 小时内，或在骨折 5~7 天后进行。对于低位髁颈和髁颈下骨折，通常采用颌下和颌后切口；对于髁颈高位骨折，采用耳屏前切口；对于髁颈斜行或矢状骨折，需采用两者联合切口。

（三）下颌角骨折

单发于下颌角的线形、无移位骨折，用头帽颞兜制动 2~3 周即可。下颌角骨折如有移位，必须切开复位并内固定。对于有利型或移位不大的骨折，可以用小钛板做张力带固定；对于不利型或严重移位的骨折，在张力带固定的同时，还需在下颌角下缘附加固定；对于粉碎性和骨缺损性骨折，应采用重建接骨板做桥接固定。

（四）下颌体和颞部骨折

单发于下颌体和颞部的线形无移位骨折，用牙弓夹板做单颌固定，辅助头帽颞兜制动 4~6 周。如骨折多发或有移位，需切开复位并坚固固定。手术均从口内入路，颞孔前骨折根据骨折线类型选用两个小钛板或张力带加动力加压板（dynamic compression plate, DCP）固定，颞孔后骨折用偏心动力加压板（eccentric DCP）或小钛板，粉碎性骨折或骨缺损用重建板固定。下颌体骨折固定时，为避免损伤颞神经，可事先将神经做适当游离，放置接骨板时，其边缘距离颞孔至少 2~3mm。

（五）上颌骨骨折

上颌骨区段骨折在局麻下手法复位，然后做单颌固定或颌间固定 3~4 周。上颌骨低位水平骨折经手法或颌间牵引复位后，行颌间固定并辅助颅颌牵引，一般制动 3~4 周。

上颌骨矢状骨折或高位水平骨折（Lefort II 和 III 型骨折）移位后，常发生骨折片嵌顿，必须切开复位。手术经口内切口入路，用上颌把持钳松解骨折块，然后复位。有时，上颌骨骨折翼上颌连接处发生骨片绞索嵌顿，直接复位困难，可先凿断翼上颌连接，然后复位。固定应采用小型接骨板做坚固固定。上颌骨骨折常伴有眶底骨折，如发现眶底破裂、眶内容物下垂，需经睑缘下切口，复位眶内容物，修补眶底。

第五节 颧骨颧弓骨折

Fractures of Zygoma and Zygomatic Arch

一、颧骨颧弓骨折的临床诊断

颧骨颧弓骨折多因外力直接打击所致，临床表现为颧面部塌陷和开口受限，触诊颧额缝及眶下缘，常常可发现有骨台阶存在。颧骨移位，可继发复视和眼球下陷。颧骨颧弓塌陷产生的畸形在骨折早期常因软组织肿胀而被掩盖，需通过 X 线检查进行诊断。骨折下陷压迫喙突，可造成张口受限。颧弓骨折拍摄颧弓轴位即可明确骨折情况。颧骨骨折常规拍摄鼻颞位，但有时难以判断骨折移位情况，特别是当骨折波及眼眶时，需做 CT 检查。

二、颧骨颧弓骨折的治疗

（一）颧弓骨折

颧弓骨折造成面侧内陷或隆凸畸形，骨折块阻挡喙突造成张口受限，均需手术复位。单纯颧弓骨折以“V”字形内陷移位多见，手术可经升支前缘纵行切口或颞部切口入路，钝性分离至颧弓下方，插入骨膜剥离器于“V”字形最低点，上撬骨折，使之复位。也可用单齿钩或大巾钳直接在骨折部位经皮穿刺，插入骨折下方，上提骨折，使之复位。

（二）颧骨骨折

颧骨骨折移位导致面部畸形、张口受限、眼功能障碍，应尽早切开复位，并坚固固定。

手术通常经口内入路，根据需要可附加眉弓切口和下睑缘下切口。颧骨体粉碎性骨折或伴发颧弓骨折移位时，需做头皮冠状切口。

颧骨骨折内陷移位的复位比较容易，用单齿钩经口内插入颧骨颞面，上提颧骨即可复位。如果颧颞缝分离，骨折间隙内常有软组织嵌顿，需经眉弓外切口暴露骨折，解除嵌顿，进行复位。颧骨骨折旋转移位，必须经口内、眉弓外、下睑缘下三处入路，多点协同复位。颧骨外移位，复位比较困难，应尽可能广泛暴露骨折，找出分离和嵌顿部位，撬动骨折块使之完全松解，然后复位。颧骨体粉碎性骨折或颧骨骨折伴发颧弓骨折移位，最好直接做头皮冠状切口充分显露骨折区，将骨折块逐个对接复位。

颧骨骨折要求稳定固定，而颧骨完全复位本身便可获得一定的稳定性，对于一些单向轻度移位的骨折，经解剖复位后，可以不做固定。如果骨折移位仅为下端内陷或外翘，复位后只做颧牙槽嵴固定即可，如果骨折内陷并有下垂，还须固定颧颞缝。对于有旋转移位的骨折，一定要三点固定，包括颧牙槽嵴、颧颞缝和眶下缘。

第六节 牙齿外伤

The Injury to the Tooth

牙齿外伤常伴有出血、肿胀和软组织撕裂伤，常使伤者恐惧而使检查困难，特别是小孩的外伤，使病人和家长情绪激动。此时，医生应保持安静并持有信心的态度，迅速做出准确诊断及治疗方案。

1. First, the injury to the tooth should be classified (Fig. 7-3):

Class I fracture: A fracture of only the enamel cap of the crown of the tooth.

Class II fracture: An injury extending into the dentine but with no exposure of the pulp.

Class III fracture: An extensive injury to the crown of the tooth with a pulp exposure.

Class IV fracture: A fracture occurring at or below the cemento-enamel junction of the tooth.

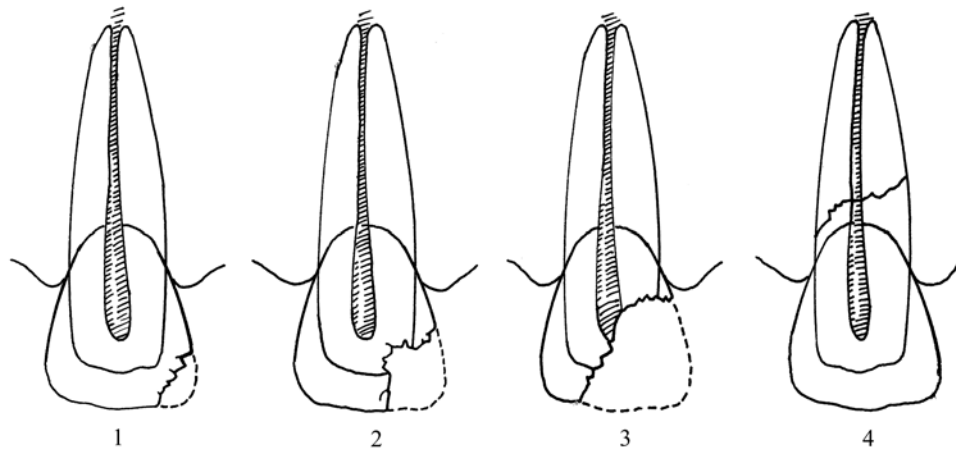


Fig. 7-3 Classification of injuries to the tooth

1. Class I fracture: fracture of enamel cap only.
2. Class II fracture: fracture line includes dentine but no pulp exposure.
3. Class III fracture: fracture of crown with exposed pulp.
4. Class IV fracture: fracture of root below cervical line of crown.

2. Second, the injured tooth should be determined, clinically as luxated, avulsed, or intruded (Fig. 7-4).

3. Finally, any suspected alveolar fracture should be evaluated by digital manipulation.

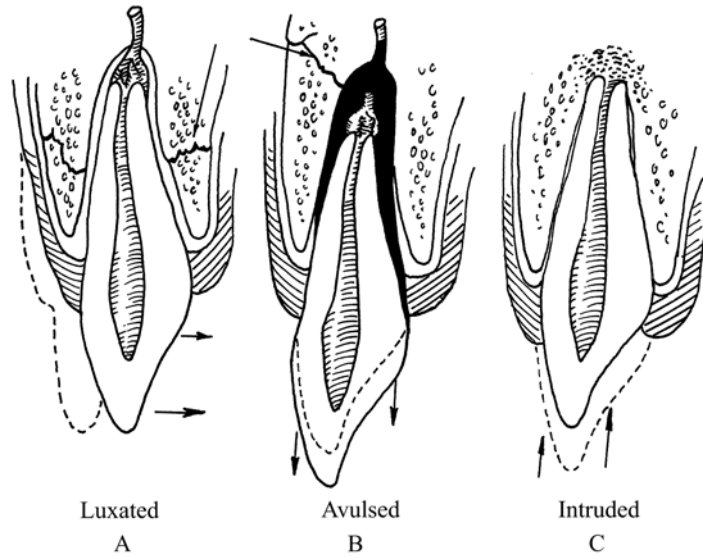


Fig. 7-4 Types of traumatic displacement of the tooth from the socket.

- A. The tooth has been loosened and moved.
- B. Tooth has been displaced from socket.
- C. Tooth has been intruded into alveolus.

牙齿外伤皆应拍 X 线牙片进一步检查。

经临床和 X 线检查后，诊断即可确立。必须决定伤牙应按活髓牙 (vital tooth) 或死髓牙 (nonvital tooth) 处理。

如伤牙未发育完全，有未完全发育的根尖 (Fig. 7-5)。如牙髓未波及，支持牙的牙槽骨虽有折断，但复位结扎后仍能支持牙齿，则伤牙应作为活髓牙处理。

如伤牙已发育完全，仅有松动，如有折断，但为 Class I 或 Class II，应作为活髓牙 (vital tooth) 处理。

如作为活髓牙的伤牙治疗不成功，则应作为死髓牙处理，此时，需做牙髓治疗。

如牙有移位或脱位，应手法复位后夹板固定 (Fig. 7-6)，直至牙齿稳固时止，约需 1~2 个月。通常，未发育完全的牙齿，愈合良好。完全发育的牙，如牙髓的血运丧失，则以后牙髓会坏死，需做牙髓治疗。

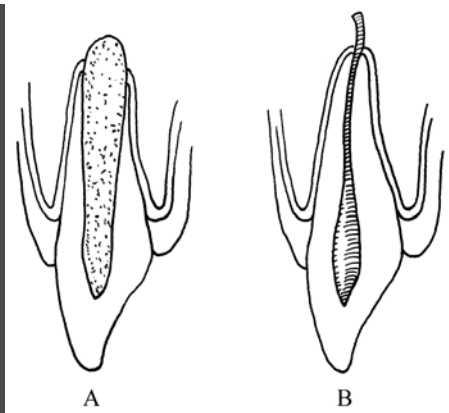


Fig. 7-5 A. Incompletely developed tooth, with embryonic tissues over open apical area.

B. Fully developed tooth, with narrow apical end and absence of embryonic tissues.

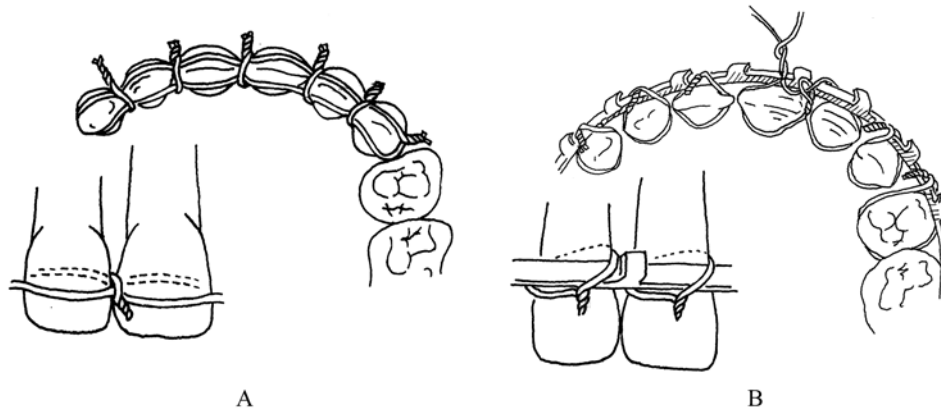
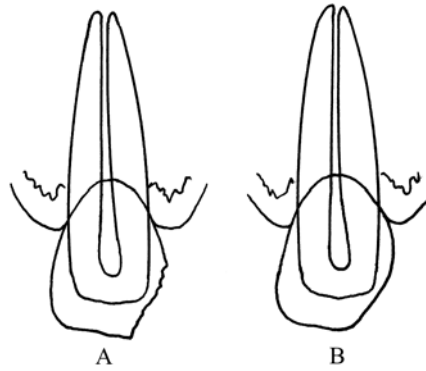


Fig. 7-6 Two methods usually used to stabilize and reposit tooth that has been injured.

Class I 的治疗为磨圆钝不规则的折断边缘 (Fig. 7-7)。

其他类型的牙折断, 则需做修复和 (或) 牙髓治疗。

在釉牙骨质界 (cemento-enamel junction) 处折断, 如牙根完整, 无脱位, 可保留牙根, 根管治疗, 桩冠修复。低于该处的折断, 应将牙根拔除。



**Fig. 7-7 A. An irregular fracture of a maxillary central incisal tooth.
B. After treatment with abrasives such as a sandpaper disk and dental stones to remove sharp and irregular enamel edges.**

Summary

In this section you'll know and grasp the characteristics and treatment principles of the oral and maxillofacial trauma. Since most of the patients are seen in the emergency room, and the brain, viscera and limbs etc may have been injured, doctors should first assess the general condition of the patient. Airway, breath and circulation are the three key management principles in rescue. Such injuries as brain damage, massive haemorrhage of the viscera etc which will cause death, should be treated first. Then, the oral and maxillofacial soft tissues are treated by debridement. Pay attention to the lingual, facial nerve and parotid duct injury, which will leave facial nerve palsy and salivary fistula, if neglected. Diagnosis of the facial bone fractures is usually made by clinical and image examinations. Jaw bone fractures often cause malocclusion, which include alveolar process fractures, mandibular fractures and maxillary fractures. Fracture lines can be seen in the pantomogram. For the complex fractures, CT can be used. Mandibular fractures are classified by the anatomic areas involved. These areas are as follows: condylar fractures, mandibular angle fractures, mental and paramental fractures. For the nondisplaced favorable fractures, closed reduction followed by arch bars and intermaxillary fixation is often accepted. Displaced unfavorable fractures are indications for open reduction and internal rigid fixation. For the condylar fractures, when the height of the ramus is reduced more than 4mm or the condyle bent more than 37°, open reduction should be processed. Miniplate or lag screw can be used for fixation. There are four types of the maxillary fractures: Le Fort I, II, III and sagittal fractures. They are usually treated by open reduction and microplate rigid fixation. Zygomatic complex and arch fractures which cause facial deformities and difficulty to open the mouth are indications for open reduction.

(张 益 何冬梅 章魁华)