

第十章 心包疾病

心包炎 (pericarditis) 是指各种因素引起心包脏层和壁层的急、慢性炎症。临床上以急性心包炎和慢性缩窄性心包炎常见。

第一节 急性心包炎

【概念】

急性心包炎 (acute pericarditis) 大都继发于全身性疾病, 常是全身性疾病的一部分。感染性和非感染性因素均可致病。

【病因】

(一) 感染性

1. 结核性心包炎 (tuberculous pericarditis) 发病率最高, 以青年、男性多见。
2. 化脓性心包炎 (purulent pericarditis) 多发生在成年人, 致病菌以金黄色葡萄球菌最为常见。
3. 病毒性心包炎 (viral pericarditis) 近年来认为非特异性心包炎中的有些病例可能是病毒感染。
4. 真菌性心包炎 (fungal pericarditis) 较少见。
5. 寄生虫性心包炎 (parasite pericarditis) 极少见。

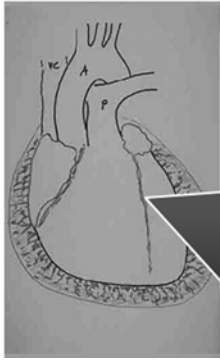(二) 非感染性

1. 急性非特异性心包炎 (acute nonspecific pericarditis) 成人多见, 为浆液性纤维素性炎, 病因尚未确定, 可能是病毒感染或高敏反应所致。
2. 风湿性心包炎 (rheumatic pericarditis) 急性风湿热时常伴发心包炎, 常是风湿性全心炎的一部分。常发生于儿童与年轻人。
3. 心肌梗死后心包炎 (postmyocardial infarction pericarditis) 多发生于梗死后 2 小时~5 日, 一般 10 日内出现。为弥漫性心包炎症, 常合并胸膜受累。
4. 心包切开后综合征 常发生于心外科手术 1 周, 可能与高敏反应或自身免疫有关。
5. 尿毒症性心包炎 (uremic pericarditis) 在肾功能不全的晚期出现, 多为纤维素性心包炎, 可伴有血性心包积液。
6. 肿瘤性心包炎 (tumor pericarditis) 由于恶性肿瘤心包转移或原发性心包肿瘤, 如间皮瘤引起。
7. 放射性心包炎 (radiation pericarditis) 对胸部肿瘤进行放疗, 常可造成心包损伤。

【病理】

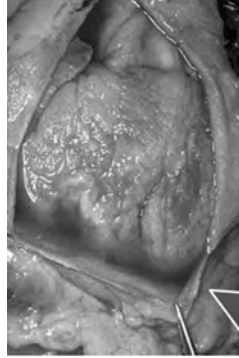
心包炎症在初期阶段, 可产生由纤维蛋白、白细胞及少许内皮细胞组成的少量渗出物, 称急性纤维蛋白性心包炎 (图 3-10-1, 2, 3)。当渗出物中液体增多时, 称渗出性心包炎。液量可数百毫升, 甚至达 2~3 升。依病因不同, 渗出液可是脓性或血性。心包脏层下

心肌常有不同程度和范围的炎性变化，如范围较广可称为心肌心包炎。炎症可累及纵隔、横膈和胸膜。心包渗液一般多在2~3周内吸收，但也有渗出液残留数日或数年，如结核性心包炎，也可发生壁层与脏层粘连、增厚，发生慢性缩窄性心包炎。



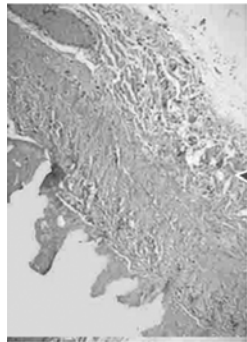
本图表示一纤维素性心包炎的形态。许多淡红色呈丝线状的物质为纤维蛋白的沉积物，它们从心外膜表面一直延伸到黄色分泌液中。

(1) 示意图



这是一个纤维素性心包炎。由于红棕色的纤维蛋白沉积，心包表面从正常的平滑发光变得粗糙。

(2) 肉眼观



显微镜下可见心包的表面沉积的淡红纤维素向外延伸，并有炎症存在。纤维素可以是整齐和清晰的、有时也可能是粘连在一起。

(3) 镜下观察

图 3-10-1 心包炎表现

【临床表现】

(一) 症状

1. 胸骨后、心前区疼痛 是急性心包炎的特征，疼痛的性质不一，可尖锐，也可压榨性。可放射颈部、左肩、左臂等，与呼吸运动有关，常在深吸气、咳嗽、躯体转动、吞咽时疼痛加重。

2. 呼吸困难 是心包渗液时最突出的症状。是由于肺淤血、肺和支气管受压引起。严重者呼吸浅而快，伴发绀，身体被迫前倾。可因压迫食管而产生干咳、声嘶、咽下困难。

3. 全身症状 多数病人在发生胸痛前或伴随胸痛时出现畏寒、发热、多汗、食欲不振、倦怠、全身不适等。

(二) 急性心包炎的体征

1. 心包摩擦音 是急性纤维蛋白性心包炎的典型体征，由炎症而变得粗糙的壁层与脏层心包在心脏活动时相互摩擦而产生，为抓刮样粗糙的高频声音，收缩期和舒张期均可听到，往往盖过心音且有较心音更贴近耳朵的感觉，多位于心前区，但在胸骨左缘第三、四肋间、胸骨下部和剑突附近较清楚。身体前倾、深吸气并将听诊器胸件紧压胸壁时摩擦音更易听到。当渗液出现使壁层与脏层心包完全分开时，心包摩擦音即消失；如两层心包有部分粘连，虽有大量积液，有时仍可闻及心包摩擦音。

2. 心包积液的体征 ①心尖搏动减弱、消失或出现于心浊音界左缘内侧处；②心脏叩诊：心浊音界向两侧扩大，相对浊音界消失。或者由坐位变为卧位时第二、三肋间的心浊音界增宽；③心音低而远，心率快；④少数患者在胸骨左缘第3、4肋间可听到心包叩击音；⑤大量心包渗液时可压迫左侧肺部而出现 Ewart 征，即左肩胛角下呈浊音，语颤增强，并可听到支气管呼吸音，而且大量心包积液可使收缩压降低，而舒张压变化不大，故脉压变小。

3. 心脏压塞征象 见本章第三节。

【实验室检查】

(一) 化验检查 取决于原发病，感染者常有外周血白细胞计数增加及血沉增快等炎症反应表现。

(二) X 线检查 对渗出性心包炎有一定诊断价值，当心包积液 $>250\text{ml}$ 时，可出现心影增大，呈水滴状或烧瓶状，心影随体位改变而移动，心脏搏动减弱或消失，而肺部无明显充血现象（图 3-10-2, 3）。

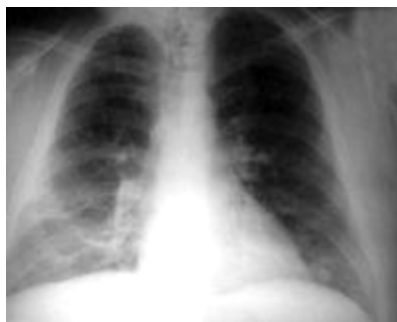

图 3-10-2 渗出性心包炎的肺部 X 线正位片

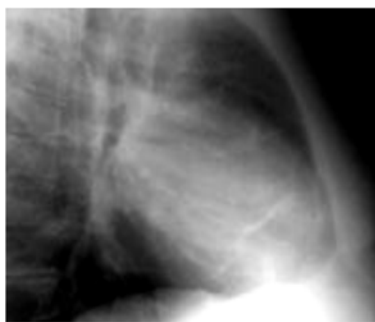

图 3-10-3 渗出性心包炎的肺部 X 线侧位片

(三) 心电图

1. ST 段抬高：除 aVR、V1 导联外，所有导联 ST 段呈弓背向下型抬高。
2. T 波低平及倒置：一至数日后，ST 段回到基线，出现 T 波低平及倒置。
3. P-R 段压低：除 aVR、V1 导联外 P-R 段压低。
4. QRS 低电压，大量积液时可见电交替。
5. 无病理性 Q 波，常有窦速。

见图 3-10-4~7。

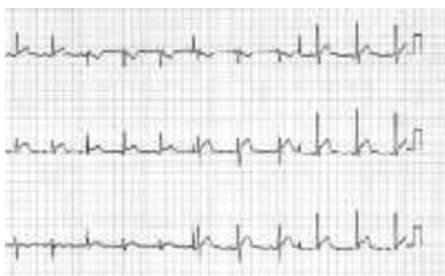

图 3-10-4 发病第一天

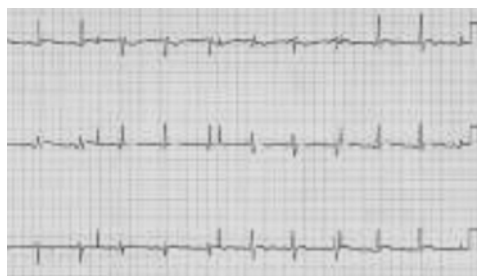

图 3-10-5 发病第三天

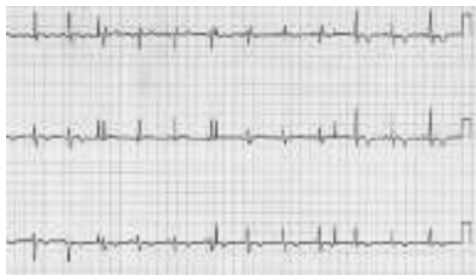

图 3-10-6 第十八天

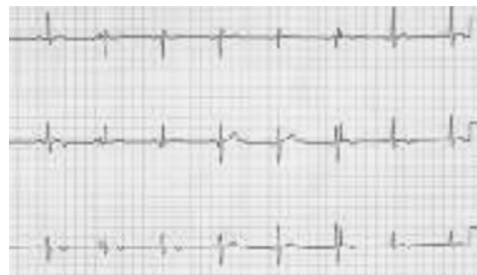

图 3-10-7 三个月后

(四) 超声心动图 是目前诊断心包炎、心包积液常用的方法。

(五) 心包穿刺 主要用于鉴别心包积液的性质及进行有关检查。可将穿刺液作涂片、细菌培养、生化、细胞分类、查找肿瘤细胞等，判明病因，抽取一定的积液也可解除心脏压塞症状。

(六) 心包活检 主要用于病因不明而持续时间较长的心包积液。

【诊断与鉴别诊断】

在心前区听到心包摩擦音，则心包炎的诊断即成立。由于急性心包炎的心包摩擦音多变，持续时间短，故须经常和仔细听诊才能发现。根据临床表现、X线检查、心电图尤其超声心动图检查可作出伴或不伴渗液的急性心包炎的诊断。但确定病因常需进行心包穿刺，心包活检。

表 3-10-1 五种常见的心包炎鉴别

	急性非特异性	结核性	化脓性	肿瘤性	心脏损伤后综合征
病史	上感史，起病急，常反复发作	伴原发结核表现	伴原发感染病灶，或败血症表现	转移性肿瘤多见	有手术、心梗等心脏损伤史，可反复发作
发热	持续发热	常无	高热	常无	常见
胸痛	常剧烈	常无	常有	常无	常有
心包摩擦音	明显，出现早	有	常有	少有	少有
白细胞计数	正常或增高	正常或轻度增高	明显增高	正常或轻度增高	正常或轻度增高

续表

	急性非特异性	结核性	化脓性	肿瘤性	心脏损伤后综合征
血培养	—	—	+	—	—
心包积液量	较少	常大量	较多	大量	一般中量
性质	草黄色或血性	多为血性	脓性	多为血性	常为浆液性
细胞分类	淋巴细胞较多	淋巴细胞较多	中性粒细胞较多	淋巴细胞较多	淋巴细胞较多
细菌	无	有时找到结核杆菌	化脓性细菌	无	无
治疗	非甾体抗炎药	抗结核药	抗生素及心包切开	原发病治疗 心包穿刺	糖皮质激素

【治疗】

本病的治疗包括对原发病的病因治疗，解除心包压塞和对症治疗。结核性心包炎应尽早开始抗结核治疗，并给予足够的剂量和较长的疗程。风湿性心包炎时应加强抗风湿治疗，一般用肾上腺皮质激素较好。化脓性心包炎应选用足量对致病菌敏感的抗生素，且计量要足，并反复心包穿刺抽脓和心包腔内注入抗生素，必要时心包切开引流。非特异性心包炎时肾上腺皮质激素可能有效。心包积液引起心脏压塞时应及时做心包穿刺抽液。

【预后】

本病的预后取决于病因。一般来说感染性心包炎经及时有效的治疗可望痊愈。少数可遗留心肌损害，心包缩窄。恶性肿瘤、系统性红斑狼疮所致心包炎预后差。

第二节 缩窄性心包炎

缩窄性心包炎 (constrictive pericarditis) 是由于心包壁层及脏层的慢性炎症病变，引起心包增厚、僵硬、纤维化而限制心脏活动，致使心脏的舒张和收缩受限从而降低心脏功能造成全身血液循环障碍的一组疾病。

【病因】

最常引起心包缩窄的疾病是结核性心包炎，其次为化脓性或创伤性心包炎，尚有一些缩窄性心包炎病因不明。

【临床表现】

(一) 症状

缩窄性心包炎起病常隐袭。心包缩窄可出现于急性心包炎后数月至数年。劳力性呼吸困难是本病较早的表现，呼吸困难逐渐加重，甚至不能平卧而采取端坐体位，之后可出现腹胀、乏力、肝区疼痛。

(二) 体征

查体可发现颈静脉怒张、Kuss-maul 征阳性。心尖搏动减弱或消失，心浊音界正常或稍

扩大，心音弱而远，部分病人于胸骨左缘 3、4 肋间可闻及心包叩击音。肝大、腹水及下肢水肿、还可出现心律失常、动脉压减低、脉压变小、奇脉等。

【实验室检查和其他辅助检查】

(一) 化验检查 多无特异性改变，可有轻度贫血。病程较久者因肝淤血可有肝功能损害、白蛋白减少。肾淤血可出现蛋白尿及一过性尿素氮升高等。胸、腹水通常为漏出液。

(二) 心电图 常可提示心肌受累的范围和程度，主要表现为 QRS 波群低电压、T 波倒置或平坦，T 波倒置越深，说明心肌受损越重。

(三) X 线检查 心包钙化是诊断该病最可靠的 X 线表现征象，大多数患者可见到。患者心搏减弱心影可轻度扩大或正常，左右心缘变直，上腔静脉扩张。CT 检查及磁共振检查对心包增厚诊断有较高价值。

(四) 超声心动图 可见心包增厚、钙化，有时可见少量局限性心包积液。右心室前壁和左心室后壁运动幅度变小，心室容量减小，心房扩大。

(五) 心导管检查 右心房、右心室、肺毛细血管楔压均升高且趋向于相等；右心房压力曲线示 M 或 W 波形。右心室压力曲线呈现舒张早期下陷和舒张后期的高原波。

【诊断】

对于有体循环淤血的患者，在鉴别诊断中应考虑到此病。结合既往病史及 X 线检查、超声心动图、心电图、CT 及心导管检查等，可诊断缩窄性心包炎。但应与心肌病、肝硬化、结核性腹膜炎等病鉴别，尤其是限制型心肌病的临床表现与缩窄性心包炎极为相似，但两病的治疗与预后相差甚远，应仔细鉴别。

【治疗】

及早施行心包剥离术是本病治疗的关键，以避免发展到心肌萎缩、心源性恶病质、严重肝功受损而失去手术时机。

第三节 心脏压塞

正常心包腔内有 20~50ml 液体，起润滑作用，在心包炎症、创伤、肿瘤等时可造成心包的炎性渗出或出血，从而产生心包积液（或积血），液体量不多时心包本身有一定的伸展能力，当心包积液的量过多或增加速度过快时，心包腔内压力急剧上升，从而产生心脏压塞，又称心包填塞。

【临床表现】

急性心脏压塞表现为急性循环衰竭、休克等。慢性心脏压塞病情发展缓慢，表现为体循环淤血、奇脉等。心脏压塞现象包括胸骨后闷痛、压迫感、呼吸困难、吞咽困难、呃逆、声嘶等心包积液的症状外还表现为：

1. 颈静脉怒张 由于大量心包积液，回心血量减少使静脉系统淤血产生静脉压显著升高，可出现 Kuss-maul 征，即吸气时颈静脉充盈更明显，常伴有肝大、下肢水肿、腹水。
2. 动脉压下降、脉压变小、心动过速、心排血量降低，可发生休克。
3. 奇脉 奇脉是指大量心包积液患者在触诊时桡动脉搏动呈吸气性减弱或消失，如用血压测量，即吸气时动脉收缩压较吸气前下降 10mmHg 或更多。

奇脉常见于心脏压塞，也可见于肺气肿、支气管哮喘、大量胸腔积液等。

4. 心包积液体征 心脏叩诊浊音界向两侧扩大, 心尖搏动减弱或消失, 心音低而遥远, 大量积液时可在左肩胛骨下出现浊音及左肺受压迫所引起的支气管呼吸音, 称为心包积液征 (Ewart 征)。

【实验室检查】

1. 胸部 X 线 心影增大甚至呈“烧瓶样”。
2. 超声心动图 是诊断心包积液的最常用而可靠方法之一。
3. 心电图 可出现窦性心动过速、QRS 波群低电压, 甚至 QRS 波的电交替, ST - T 改变等。
4. 血流动力学检查 对心脏压塞的诊断可以提供直接证据。

【诊断与治疗】

结合临床表现及实验室检查确定诊断。
包括病因治疗和减轻心包腔压力两个方面。

(王蒙琴 张杰梅 郭晓玲)